大腸CT検査

大腸CT検査とは

１９９４年にViningらによってはじめて報告され、今日大腸がん検診のひとつの検査方法として位置づけられつつあります。検査の前処置は内視鏡検査より比較的簡便です。検査の２日前から就寝前に下剤を２錠服用し、当日は造影剤を少量混ぜた腸管洗腸液を１リットル飲みます。その後、大腸を炭酸ガスで拡張させた状態でCT装置による撮影を行い、得られたデータを専用ソフトを用いて２次元、３次元の画像を構築し読影する方法です。検査前に大腸の収縮を抑える薬剤（ブスコパン）を筋肉注射します。使用できない場合（禁忌）もありますので、問診時に確認いたします。

診断精度について

大腸内視鏡検査と比較すると小さな病変や平坦な腫瘍性病変の発見では劣るとされており、まだ精密検査法として推奨されてはいません。しかし、多くの大腸がんは隆起型で、６ｍｍ以上のポリープの描出において、大腸CT検査の診断精度は内視鏡専門医による内視鏡診断に対し、非劣性（劣りはしないこと）が証明されています。

オプションとしての大腸CT検査

私どもの施設では２０１０年より大腸CT検査を導入しております。その理由は全国的に大腸がん検診の受診率や精密検査率が高くないからです。大腸CT検査は内視鏡検査とほぼ同等の評価は得られており

① **内視鏡検査では、苦痛や腸管の癒着や走行によって途中で検査中止することがあるが大腸CT検査ではそれがないこと**

② **内視鏡検査でも偽陰性（治療すべき病変を指摘できない）が生じること**

③ **穿孔など重篤なリスクは内視鏡と同等であること**

④ **検査方法は受診者の好みや選択によること**

などの点からオプション検査としてご用意しております。

検査を希望される方へ

検査の禁忌、検査のリスク、検査の判定については大腸CT検査同意書をご確認ください。

CTによる大腸全体画像

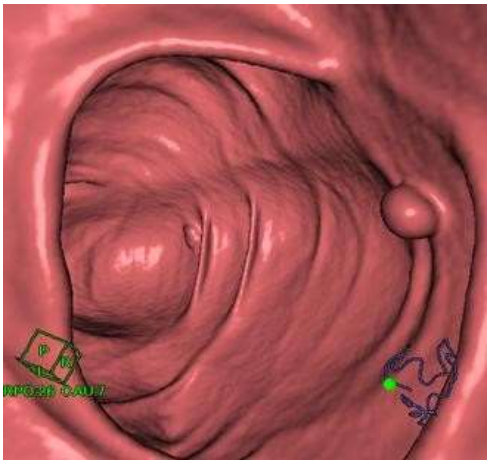

CTにより描出されたポリープ